

Restauration CFAO immédiate d'une dent manquante

Mode opératoire avec des piliers adaptés à ce protocole d'implantation.

Dans notre cabinet dentaire nous avons pu observer que les patients acceptent bien mieux une implantation dentaire quand elle peut s'effectuer rapidement et avec peu de rendez-vous. Pour cette raison *Sky fast & fixed* est un facteur de réussite dans notre cabinet.

Pour la restauration de dents unitaires absentes, il nous manquait jusqu'à présent un protocole comparable standardisé et fiable pour pouvoir soigner les patients de façon prévisible. Avec les nouveaux piliers *BioHPP Sky elegance*, nous disposons maintenant d'un tel protocole, en particulier avec l'intégration de procédés CAO/FAO qui peuvent être utilisés au fauteuil. À notre avis la littérature apporte suffisamment d'évidence pour qu'une restauration immédiate soit aussi possible pour des dents uniques manquantes. [1]

Il a alors été possible de sculpter virtuellement la couronne anatomique légèrement réduite de taille.

CAS CLINIQUE

La patiente de 54 ans s'est présentée dans notre cabinet avec un reste de racine de la 25 ; (Fig.1). Lorsque nous avons suggéré un plan de soins pour une restauration implantaire immédiate avec une couronne temporaire confectionnée selon le procédé CAO/FAO, la patiente était tout de suite d'accord.

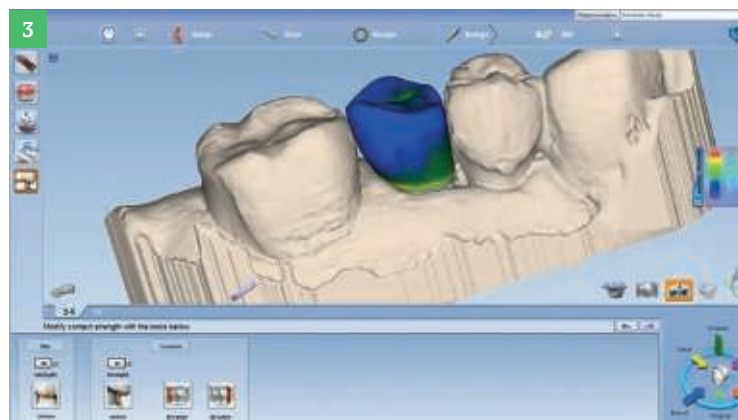
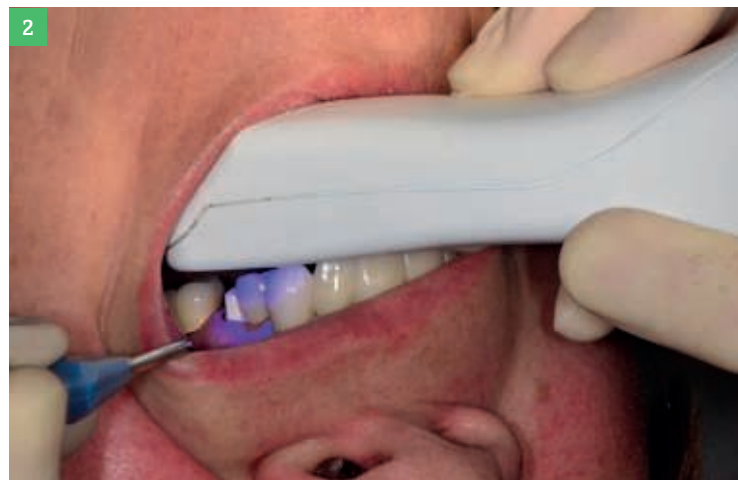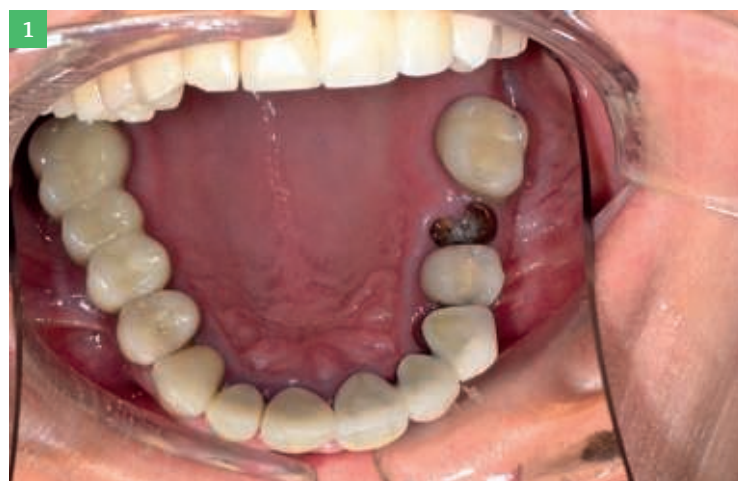Le jour de l'intervention nous avons prudemment enlevé le reste de la racine et veillé à ne pas traumatiser les tissus durs. L'implant a été posé (*blueSky 4512*)

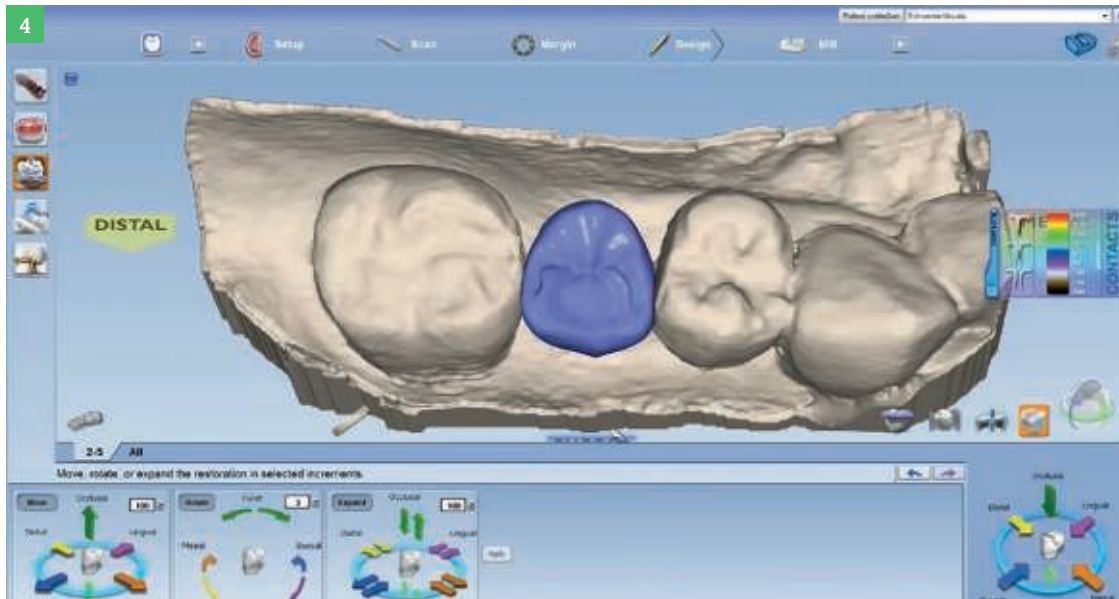
après le curetage du tissu de granulation. Étant donné que nous avons atteint une stabilité primaire suffisante d'environ 50 Ncm, nous avons pu commencer la restauration immédiate. Pour cela nous avons utilisé le pilier *BioHPP Sky elegance M 15°* que nous avons légèrement raccourci et personnalisé hors de la bouche. Ensuite il a été vissé avec 25 Ncm. La situation clinique a alors été scannée avec l'*Intraoral Scanner (PlanCAD/CAM, Planmeca, Helsinki)* ; (Fig.2).

Le *BioHPP* se laisse bien scanner, il n'était pas nécessaire d'utiliser de poudre. À la base du Scan intraoral, il a alors été possible de sculpter virtuellement la couronne anatomique légèrement réduite de taille (*PlanCAD Easy, Planmeca*) ; (Fig.3, 4). Ceci se fait en grande partie automatiquement dans le programme,

de sorte que nous n'avons qu'à contrôler qu'il n'y ait pas de contacts occlusaux. Après quelques minutes nous avons pu envoyer les données à l'appareil de fraisage (*PlanMill 40, Planmeca*) qui a réalisé la couronne en *Telio CAD (Ivoclar Vivadent, Schaan)* tout aussi rapidement.

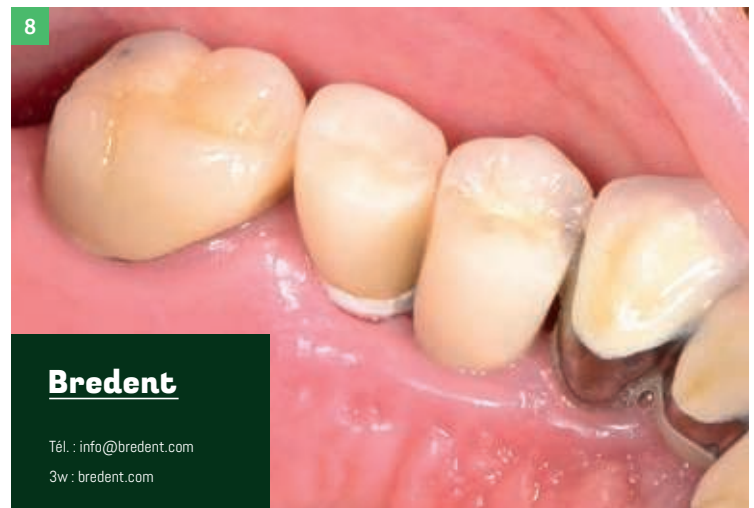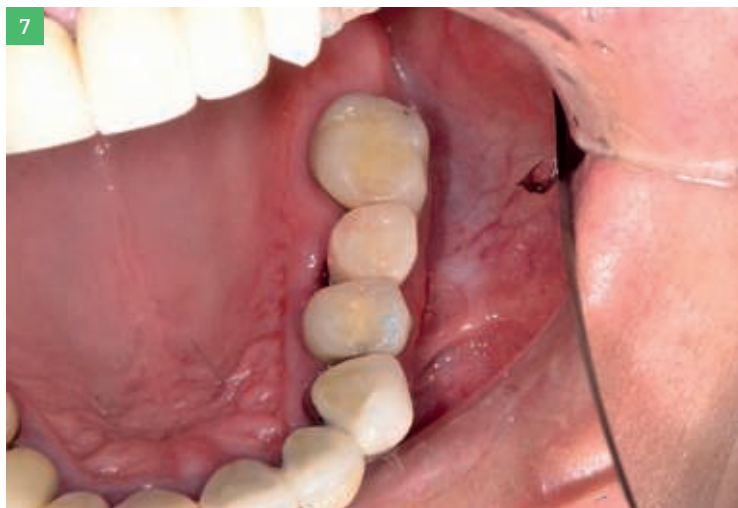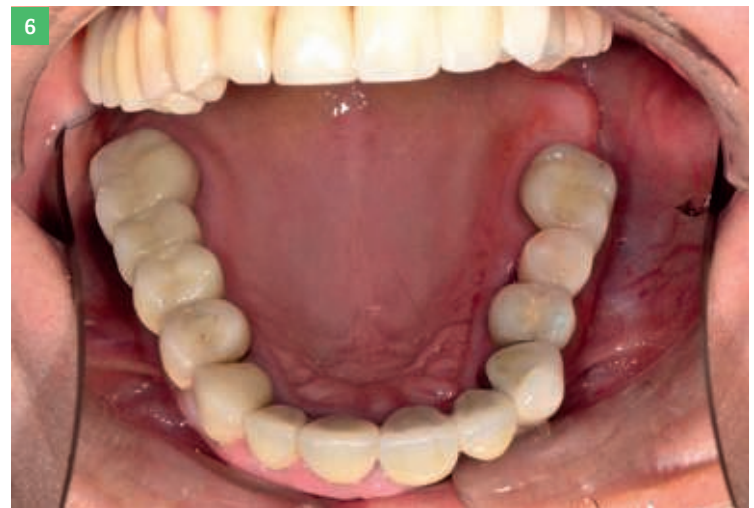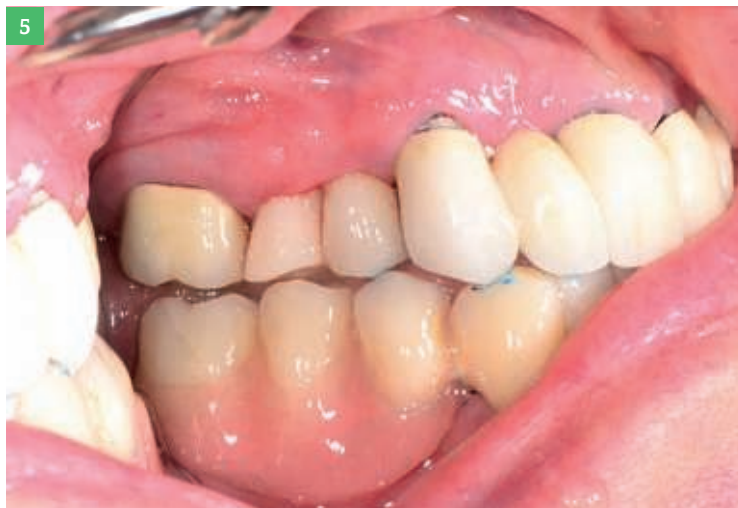Ensuite la couronne a été insérée et scellée temporairement ; (Fig.5). Après le contrôle de l'occlusion, le patient, satisfait, a pu repartir après environ une heure avec sa restauration fixe. Il a été planifié de réaliser la restauration définitive également avec le procédé CAO/FAO au fauteuil dans un délai d'environ trois mois.





CONCLUSION

Après nos expériences positives avec ce cas, nous réaliserons d'autres restaurations selon le même protocole afin de l'optimiser et de le standardiser. Notre objectif d'avenir est - dans les cas où nous n'atteignons pas suffisamment de stabilité primaire - de soigner d'après ce protocole les patients qui perdent une dent par une restauration immédiate ou éventuellement différée. À la suite des économies en étapes de soins et de pièces nécessaires, nous répondons aux demandes des patients qui désirent des protocoles thérapeutiques plus rapides. D'autre part nous pouvons rendre les frais de traitement plus attractifs pour le patient. Nous attendons par ailleurs une amélioration du résultat du traitement car les tissus mous ne seront pas traumatisés plusieurs fois. ↻



Bredent

Tél. : info@bredent.com

3w : bredent.com